GRADA

Petra Nytrová a kol.

Neuromyelitis optica a onemocnění jejího širšího spektra

Klinický obraz, terapie a diferenciální diagnostika s využitím poznatků radiologie, neurooftalmologie a laboratorní diagnostiky



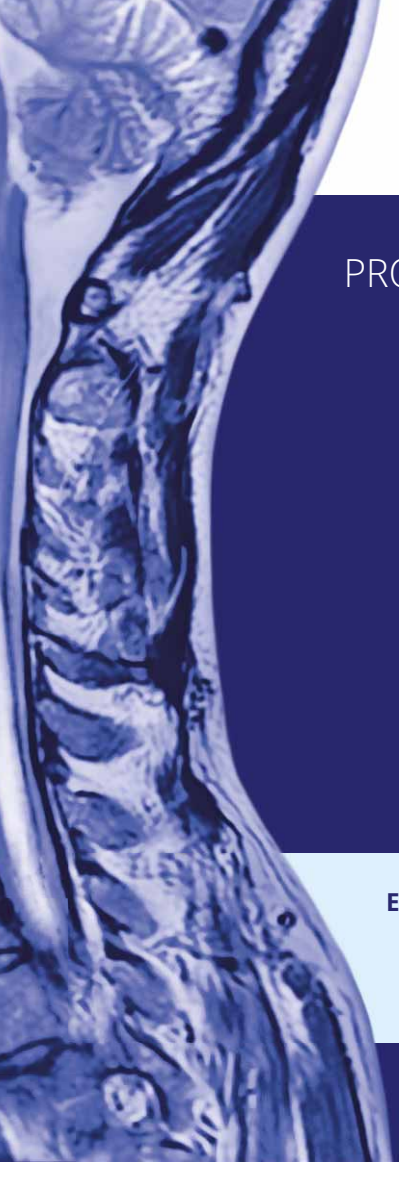

Roche

PRO VAŠE PACIENTY S **NMOSD**
JE OCHRANOU PREVENCE

SNIŽTE RIZIKO RELAPSU

SE SUBKUTÁNNÍM
PŘÍPRAVKEM **ENSPRYNG®**

ENSPRYNG® prokázal snížení rizika relapsu ve dvou klinických studiích u pacientů v monoterapii i u pacientův kombinaci s IST* včetně pacientů po první atace.

Více na www.enspryng.cz

Přípravek ENSPRYNG® je indikován v monoterapii nebo v kombinaci s imunosupresivní terapií (IST) k léčbě onemocnění neuromyelitis optica a poruch jejího širšího spektra (NMOSD) u dospělých a dospívajících pacientů ve věku od 12 let, kteří jsou séropozitivní na protilátky třídy IgG proti akvaporinu-4 (AQP4-IgG). **Primární cíl:** V populaci ITT ENSPRYNG® prokázal: **1.** 62% snížení rizika relapsu v kombinaci s IST* (HR: 0,38; 95% CI: 0,16, 0,88; p = 0,0184) vs. placebo s IST. **2.** 55% snížení rizika relapsu v monoterapii (HR: 0,45; 95% CI: 0,23, 0,89; p = 0,0184) vs. placebo. Nejčastěji pozorovanými nežádoucími účinky byly: bolest hlavy (19,2 %), artralgie (13,5 %) a reakce související s injekcí (12,5 %). * IST může zahrnovat perorální kortikosteroidy, azathioprin nebo mykofenolát mofetil. **Reference: 1.** SPC ENSPRYNG® (satralizumab) datum revize textu 26.7.2021.

Zkrácená informace o přípravku je nedílnou součástí inzerce a naleznete ji v publikaci za stranou 164.

ENSPRYNG®
satralizumab subkutánní injekce

GRADA®

Děkujeme společnostem, které v této publikaci inzerují nebo její vydání jiným způsobem podpořily
(v abecedním pořadí):

- **Amgen s.r.o.**
- **AstraZeneca Czech Republic s.r.o.**
- **Novartis, s.r.o.**
- **ROCHE s.r.o.**

Petra Nytrová a kol.

Neuromyelitis optica a onemocnění jejího širšího spektra

Klinický obraz, terapie a diferenciální diagnostika s využitím poznatků radiologie, neurooftalmologie a laboratorní diagnostiky

Grada Publishing

Upozornění pro čtenáře a uživatele této knihy
Všechna práva vyhrazena. Žádná část této tištěné či elektronické knihy nesmí být reprodukována a šířena v papírové, elektronické či jiné podobě bez předchozího písemného souhlasu nakladatele. Neoprávněné užití této knihy bude ***trestně stíháno****.*
Automatizovaná analýza textů nebo dat ve smyslu čl. 4 směrnice 2019/790/EU a použití této knihy k trénování AI jsou ***bez souhlasu nositele práv zakázány****.*

MUDr. Petra Nytrová, Ph.D.

Neuromyelitis optica a onemocnění jejího širšího spektra

Klinický obraz, terapie a diferenciální diagnostika s využitím poznatků radiologie, neurooftalmologie a laboratorní diagnostiky

Editorka:
MUDr. Petra Nytrová, Ph.D.
Neurologická klinika a Centrum klinických neurověd 1. lékařské fakulty Univerzity Karlovy a Všeobecné fakultní nemocnice v Praze

Kolektiv autorů:
MUDr. Barbora Berousková
MUDr. Pavel Hradílek, Ph.D.
doc. RNDr. Jiří Hrdý, Ph.D.
RNDr. Vlastimil Král, CSc.
MUDr. et Mgr. Jana Libertínová, Ph.D.
doc. MUDr. Jana Lízrová Preiningerová, Ph.D.
MUDr. Petra Nytrová, Ph.D.
MUDr. Marta Vachová
prof. MUDr. Manuela Vaněčková, Ph.D., MBA

Recenzent:
doc. MUDr. Radomír Taláb, CSc.
Neurologická klinika Lékařské fakulty Univerzity Karlovy v Plzni a Fakultní nemocnice Plzeň
MS centrum Teplice, Nemocnice Teplice o.z., Krajská zdravotní, a.s.

Vydání odborné knihy schválila Vědecká redakce nakladatelství Grada Publishing, a.s.

Kniha byla podpořena projekty AZV NU23-05-00462 a MZ ČR – RVO-VFN64165 a kapitola 4 grantem NU22-04-00193.

Obrázky dodali autoři. Obrázky 3.1, 4.17 a 5.1 překreslil a upravil Jiří Hlaváček.
Obrázek 2.1 upravila Monika Vejrostová.
Cover Photo © Shutterstock, 2024
Cover Design © Grada Publishing, a.s., 2024

© Grada Publishing, a.s., 2024

Vydala Grada Publishing, a.s.
U Průhonu 22, Praha 7
jako svou 9834. publikaci
Šéfredaktorka lékařské literatury MUDr. Michaela Lízlerová
Odpovědné redaktorky Eva Frašková a Petra Královcová
Jazyková korektura Mgr. et Mgr. Kristýna Poulová, Ph.D.
Sazba a zlom Monika Vejrostová
Počet stran 178
1. vydání, Praha 2024
Vytiskla TISKÁRNA V RÁJI, s.r.o., Pardubice

Názvy produktů, firem apod. použité v knize mohou být ochrannými známkami nebo registrovanými ochrannými známkami příslušných vlastníků, což není zvláštním způsobem vyznačeno.

Postupy a příklady v této knize, rovněž tak informace o lécích, jejich formách, dávkování a aplikaci jsou sestaveny s nejlepším vědomím autorů. Z jejich praktického uplatnění však pro autory ani pro nakladatelství nevyplývají žádné právní důsledky.

ISBN 978-80-271-7694-6 (ePub)
ISBN 978-80-271-7693-9 (pdf)
ISBN 978-80-271-5203-2 (print)

Poděkování

Poděkování patří všem týmům RS center v České republice, které poskytují péči o pacienty s NMOSD. Velké díky patří také pacientům s NMOSD a jejich rodinám za spolupráci a inspirativní úsilí ve zvládání těžkostí, které tato nemoc přináší. Děkuji své rodině, Radvanovi, Anežce a Kryštofovi.

Autoři

MUDr. Barbora Berousková
Neurologická klinika a Centrum klinických neurověd 1. lékařské fakulty Univerzity Karlovy a Všeobecné fakultní nemocnice v Praze

MUDr. Pavel Hradílek, Ph.D.
Neurologická klinika Lékařské fakulty Ostravské univerzity a Fakultní nemocnice v Ostravě

doc. RNDr. Jiří Hrdý, Ph.D.
Ústav imunologie a mikrobiologie 1. lékařské fakulty Univerzity Karlovy a Všeobecné fakultní nemocnice v Praze

RNDr. Vlastimil Král, CSc.
Centrum imunologie a mikrobiologie, Zdravotní ústav se sídlem v Ústí nad Labem

MUDr. et Mgr. Jana Libertínová, Ph.D.
Neurologická klinika 2. lékařské fakulty Univerzity Karlovy a Fakultní nemocnice v Motole, Praha

doc. MUDr. Jana Lízrová Preiningerová, Ph.D.
Neurologická klinika a Centrum klinických neurověd 1. lékařské fakulty Univerzity Karlovy a Všeobecné fakultní nemocnice v Praze

MUDr. Petra Nytrová, Ph.D.
Neurologická klinika a Centrum klinických neurověd 1. lékařské fakulty Univerzity Karlovy a Všeobecné fakultní nemocnice v Praze

MUDr. Marta Vachová
Neurologické oddělení s RS centrem, Nemocnice Teplice o.z., Krajská zdravotní a.s., Duchcovská 53, Teplice 415 01
Neurologická klinika a Centrum klinických neurověd 1. lékařské fakulty Univerzity Karlovy a Všeobecné fakultní nemocnice v Praze

prof. MUDr. Manuela Vaněčková, Ph.D., MBA
Oddělení magnetické rezonance na Radiodiagnostické klinice 1. lékařské fakulty Univerzity Karlovy a Všeobecné fakultní nemocnice v Praze

ULTOMIRIS®
(ravulizumab)
koncentrát pro infuzní roztok

Pro dospělé **NMOSD** pacienty s pozitivními protilátkami proti aquaporinu-4 **(AQP4 Ab+)**, pro které může být i jedna ataka příliš mnoho[1]

Boj o Nulu

relapsů, jako cíl léčby NMOSD[2,3,6]

U žádného pacienta se během léčby přípravkem ULTOMIRIS® nevyskytl relaps, medián sledování byl 73,5 týdne, **což představuje 98,6% snížení rizika relapsu vs. placebo*** [4]

ULTOMIRIS®*: Dejte svým pacientům co nejdříve **šanci na nulový počet relapsů**[4]

*Bezpečnost a účinnost přípravku ULTOMIRIS® byla sledována v mezinárodní klinické studii CHAMPION-NMOSD srovnávané s externím placebem $p < 0{,}0001$; HR = 0,014 (95 % CI: 0,000, 0,103)[4]. V otevřené, multicentrické studii bylo sledováno 58 dospělých pacientů s NMOSD s pozitivními protilátkami proti aquaporinu-4. Externí komparátor byla placebová skupina studie PREVENT (n = 47).[4]

AQP4 Ab+: Pozitivní protilátky proti aquaporinu-4; **CI:** Interval spolhlivosti; **HR:** Poměr rizika; **NMOSD:** Spektrum onemocnění neuromyelitis optica.

Literatura: 1. ULTOMIRIS® (ravulizumab). Souhrnná informace o přípravku, datum poslední revize textu: 07/2024. **2.** Weinshenker BG, *et al. Mayo Clin Proc.* 2017;92(4):663–679; **3.** Wingerchuk DM, *et al. Neurology,* 2015;85(2):177–89; **4.** Pittock SJ, *et al. Ann Neurol.* 2023 Mar 3;doi: 10.1002/ana.26626. **5.** Pittock SJ, *et al. N Engl J Med.* 2019;381(17):614–625. **6.** Kümpfel T, *et al. J Neurol.* 2024 ;271(1):141-176.

AstraZeneca

AstraZeneca Czech Republic s. r. o.
U Trezorky 921/2
158 00 Praha 5 - Jinonice
tel.: +420 222 807 111
www.astrazeneca.cz

CZ-6556 | Datum přípravy: 09/2024

ZKRÁCENÁ INFORMACE O LÉČIVÉM PŘÍPRAVKU ULTOMIRIS®
Před předepsáním přípravku se seznamte s úplným Souhrnem údajů o přípravku. Ultomiris (ravulizumabum) 300 mg/3 ml, 1 100 mg/11 ml a 300 mg/30 ml koncentráty pro infuzní roztok.
Složení: Jedna injekční lahvička o objemu 3 ml obsahuje 300 mg (100 mg/ml) ravulizumabu. Jedna injekční lahvička o objemu 11 ml obsahuje 1 100 mg (100 mg/ml) ravulizumabu. Jedna injekční lahvička o objemu 30 ml obsahuje 300 mg (10 mg/ml) ravulizumabu.
Terapeutické indikace: Ultomiris je indikován k léčbě dospělých a pediatrických pacientů s tělesnou hmotností ≥10 kg s paroxysmální noční hemoglobinurií (PNH): u pacientů s hemolýzou s klinickým příznakem (klinickými příznaky) svědčícím (svědčícími) o vysoké aktivitě onemocnění; u pacientů, kteří jsou klinicky stabilní nejméně po dobu posledních 6 měsíců léčby ekulizumabem. Ultomiris je indikován k léčbě pacientů s tělesnou hmotností ≥10 kg s atypickým hemolyticko-uremickým syndromem (aHUS), kteří doposud nebyli léčeni inhibitory komplementu nebo jim byl podáván ekulizumab nejméně po dobu 3 měsíců a byla u nich prokázaná odpověď na ekulizumab. Ultomiris je, jako přídatná terapie ke standardní terapii, indikován k léčbě dospělých pacientů s generalizovanou myastenií gravis (gMG), kteří vykazují pozitivitu na protilátky proti acetylcholinovému receptoru (AChR). Ultomiris je indikován k léčbě dospělých pacientů s Neuromyelitis optica a poruch jejího širšího spektra (NMOSD), kteří jsou pozitivní na přítomnost protilátek proti akvaporinu-4 (AQP4). **Dávkování a způsob podávání:** Dospělí pacienti s PNH, aHUS, gMG nebo NMOSD: Nasycovací dávka a následné udržovací dávky, podávané intravenózní infuzí, vycházející z tělesné hmotnosti pacienta. Udržovací dávky podávané jednou za 8 týdnů, počínaje 2 týdny po podání nasycovací dávky. Informace o dávkovacím režimu ravulizumabu založeném na tělesné hmotnosti jsou uvedeny v SPC. Se souběžným používáním PE/PI (plazmaferézy nebo výměny plazmy nebo infuze čerstvé zmrazené plazmy) a ravulizumabu nejsou zkušenosti. Podávání PE/PI může snížit sérové hladiny ravulizumabu. Zvláštní populace: Pediatričtí pacienti s PNH a aHUS a s tělesnou hmotností ≥ 40 kg jsou léčení dle doporučeného dávkování pro dospělé. Dávkování a intervaly dávkování u pediatrických pacientů s tělesnou hmotností ≥ 10 kg až 20 kg je jednou za 4 týdny, u pediatrických pacientů s tělesnou hmotností ≥ 20 kg až 40 kg je jednou za 8 týdnů, počínaje 2 týdny po podání nasycovací dávky. Údaje potvrzující bezpečnost a účinnost ravulizumabu u pacientů s tělesnou hmotností nižší než 10 kg jsou omezené. Ravulizumab nebyl studován u pediatrických pacientů s PNH s tělesnou hmotností <30 kg. Dávkování ravulizumabu u pediatrických pacientů s tělesnou hmotností <30 kg je založeno na dávkování použitém u pediatrických pacientů s aHUS. Ravulizumab nebyl studován u pediatrických pacientů s gMG nebo NMOSD. Starší osoby: U pacientů s PNH, aHUS, gMG a NMOSD ve věku 65 let a starších není nutná úprava dávky. Porucha funkce ledvin: Není nutná úprava dávky. Porucha funkce jater: Bezpečnost a účinnost ravulizumabu nebyly u pacientů s poruchou funkce jater studovány. Způsob podání: Pouze intravenózní infuze, podávat přes 0,2µm filtr pomocí injekční nebo infuzní pumpy (informace o ředění a délce podávání infuze viz SPC). **Kontraindikace:** Hypersenzitivita na léčivou látku nebo na kteroukoli pomocnou látku; pacienti s nevyléčenou infekcí Neisseria meningitidis v době zahájení léčby; pacienti, kteří nemají platné očkování proti Neisseria meningitidis, pokud nepodstoupí profylaktickou léčbu vhodnými antibiotiky po dobu 2 týdnů po očkování. **Zvláštní upozornění a opatření:** K zlepšení sledovatelnosti se má zaznamenat název a číslo šarže přípravku Ultomiris. Závažná meningokoková infekce: Na základě mechanismu účinku ravulizumab zvyšuje náchylnost pacienta k meningokokové infekci/sepsi (N. meningitidis). Může se objevit meningokokové onemocnění vyvolané jakoukoli séroskupinou. Ke snížení rizika infekce, musí být všichni pacienti očkováni proti meningokokovým infekcím nejméně 2 týdny před zahájením léčby ravulizumabem, pokud riziko oddálení léčby nepřevyšuje riziko rozvoje meningokokové infekce. Pacienti, kteří zahájí léčbu ravulizumabem dříve než za 2 týdny po podání vakcíny, musí být léčeni vhodnými profylaktickými antibiotiky po dobu 2 týdnů po očkování. Doporučují se vakcíny proti séroskupinám A, C, Y, W135 a B. Pacienti musí být očkováni nebo přeočkováni podle platných národních pokynů pro použití vakcíny. Pokud je pacient převeden z léčby ekulizumabem, musí lékaři ověřit, zda je očkování proti meningokokům aktuální. Očkování nemusí dostatečně chránit před meningokokovou infekcí.. U pacientů léčených ravulizumabem byly hlášeny případy závažných meningokokových infekcí/sepsí. Všichni pacienti musí být sledováni s ohledem na časné známky meningokokové infekce a sepse. Pokud je podezření na infekci, musí být pacienti okamžitě vyšetřeni a léčeni vhodnými antibiotiky. Pacienti musí být na tyto známky a příznaky upozorněni. Lékaři musí pacientům poskytnout informační brožuru pro pacienty a bezpečnostní kartu pacienta. Imunizace: Očkování může dále aktivovat komplement. V důsledku toho se mohou u pacientů s onemocněními zprostředkovanými komplementem vyskytovat ve zvýšené míře známky a příznaky základního onemocnění. Proto se u pacientů musí po doporučeném očkování pečlivě sledovat příznaky onemocnění. Pacienti mladší 18 let musí být očkováni proti Haemophilus influenzae a pneumokokovým infekcím. Další systémové infekce: viz SPC. Reakce na infuzi: Podávání ravulizumabu může vyvolat reakce na infuzi (včetně anafylaxe). V případě reakce na infuzi se má infuze ravulizumabu přerušit a pokud se vyskytnou známky kardiovaskulární nestability nebo respirační tísně, mají se zavést vhodná podpůrná opatření. Ukončení léčby PNH: Pokud pacienti s PNH ukončí léčbu ravulizumabem, musí být pečlivě sledováni s ohledem na známky a příznaky závažné intravaskulární hemolýzy (více informací viz SPC) nejméně po dobu 16 týdnů. Ukončení léčby aHUS: O ukončení podávání ravulizumabu neexistují žádné konkrétní údaje. Pokud musí pacienti přerušit léčbu ravulizumabem, mají být průběžně sledováni ohledně známek a příznaků TMA. (Více informací viz SPC). Ukončení léčby gMG: gMG je chronické onemocnění. Pacienti profitující z léčby ravulizumabem, kteří léčbu přeruší, proto mají být sledováni z hlediska příznaků základního onemocnění. Pokud se po přerušení léčby objeví příznaky gMG, zvažte opětovné zahájení léčby ravulizumabem. Ukončení léčby NMOSD: NMOSD je je chronické onemocnění. Pacienti profitující z léčby ravulizumabem, kteří léčbu přeruší, proto mají být sledováni z hlediska příznaků recidivy onemocnění. Pokud se po přerušení léčby objeví příznaky NMOSD, zvažte opětovné zahájení léčby ravulizumabem. **Interakce s jinými léčivými přípravky a jiné formy interakce:** Nebyly provedeny žádné studie interakcí. Dlouhodobá léčba intravenózně podávaným lidským imunoglobulinem může narušit mechanismus recyklace endozomálního neonatálního Fc receptoru monoklonálních protilátek, jako je ravulizumab, a tím snížit sérové koncentrace ravulizumabu. Pokyny pro souběžnou léčbu PE, PP nebo i.v. Ig viz SPC. **Fertilita, těhotenství a kojení:** Ženy ve fertilním věku musí během léčby a ještě 8 měsíců po ukončení terapie používat účinné metody antikoncepce. Klinické údaje o podávání ravulizumabu těhotným ženám nejsou k dispozici. Ravulizumab může potenciálně způsobit inhibici terminálního komplexu komplementu ve fetálním oběhu. U těhotných žen je možné zvážit použití ravulizumabu po zhodnocení rizik a přínosů. Není známo, zda se ravulizumab vylučuje do lidského mateřského mléka. Během léčby a na dobu 8 měsíců po terapii ravulizumabem se doporučuje přerušit kojení. **Nežádoucí účinky:** Nejčastějšími nežádoucími účinky (frekvence výskytu velmi časté) jsou bolest hlavy, infekce horních cest dýchacích, nazofaryngitida, průjem, pyrexie, nausea, artralgie, únava, bolest zad, bolest břicha a závrať. Nejzávažnějšími nežádoucími účinky jsou meningokoková infekce zahrnující meningokokovou sepsi, meningokokovou encefalitidu a meningokokovou infekci a diseminovanou gonokokovou infekci. Více informací viz SPC. Velmi časté nežádoucí účinky (≥ 1/10): infekce horních cest dýchacích, nazofaryngitida, bolest hlavy, závrať, průjem, nausea, bolest břicha, artralgie, bolest zad, pyrexie, únava; časté nežádoucí účinky (≥ 1/100 až < 1/10): infekce močových cest, hypersenzitivita, zvracení, dyspepsie, urtikárie, pruritus, vyrážka, myalgie, svalové spazmy, onemocnění podobné chřipce, zimnice, astenie, reakce spojená s infuzí; méně časté nežádoucí účinky (≥ 1/1000 až < 1/100): meningokoková infekce, diseminovaná gonokoková infekce, anafylaktická reakce. Pediatrická populace: U pediatrických pacientů s PNH a prokázaným aHUS zařazených do pediatrických studií byl bezpečnostní profil podobný jako u dospělých pacientů. Nejčastějšími nežádoucími účinky hlášenými u pediatrických pacientů s PNH byly bolest břicha, nauzea, nazofaryngitida, a bolest hlavy, u pediatrických pacientů s aHUS pyrexie. (Více viz SPC). Ravulizumab nebyl zkoumán u pediatrických pacientů s gMG a NMOSD. **Zvláštní požadavky na podmínky uchovávání:** Uchovávejte v chladničce (2 °C – 8 °C). Chraňte před mrazem. Uchovávejte injekční lahvičku v krabičce, aby byl přípravek chráněn před světlem. **Držitel rozhodnutí o registraci:** Alexion Europe SAS, 103-105 rue Anatole France, 92300 Levallois-Perret, Francie. **Registrační čísla:** EU/1/19/1371/001, 002, 003. **Datum první registrace:** 2. července 2019. **Datum poslední revize textu:** 4. července 2024.
Výdej léčivého přípravku je vázán na lékařský předpis s omezením. Přípravek není hrazen z prostředků veřejného zdravotního pojištění. Úplnou informaci o přípravku obdržíte na adrese: AstraZeneca Czech Republic s.r.o., U Trezorky 921/2, 158 00 Praha 5, tel.: +420 222 807 111. Podrobné informace o tomto přípravku jsou uveřejněny na webových stránkách Evropské lékové agentury (EMA) http: //www.ema.europa.eu/. Hlášení nežádoucích účinků: Státní ústavu pro kontrolu léčiv: http://www.sukl.cz/nahlasit-nezadouci-ucinek nebo AstraZeneca prostřednictvím portálu: https://contactazmedical.astrazeneca.com.

Obsah

1 Historie a vývoj diagnostických kritérií *(Petra Nytrová)* 1
1.1 Neuromyelitis optica v 19. století 2
1.2 Neuromyelitis optica ve 20. a 21. století 4

2 Epidemiologie, klinický obraz a průběh *(Jana Libertínová)* 13
2.1 Epidemiologie neuromyelitis optica a onemocnění jejího širšího spektra 13
2.2 Klinický obraz 17
2.3 Diagnostika NMOSD 21
2.4 Průběh NMOSD 21
2.5 „Red flags“ v rámci diferenciální diagnostiky 22
2.6 Koincidence NMOSD s dalšími poruchami 22

3 Role imunitního systému v patogenezi neuromyelitis optica a onemocnění jejího širšího spektra aneb imunitní systém ve zdraví a v nemoci *(Jiří Hrdý)* 27
3.1 Imunopatologické reakce 29
3.2 Autoprotilátky 29
3.3 Role komplementu v patologii NMOSD 30
3.4 Imunopatologie mediovaná AQP4-IgG 32
3.5 Terapie založená na eliminaci B lymfocytů tvořících autoprotilátky 32
3.6 Imunopatologické reakce založené na $CD4^+$ T lymfocytech 33
3.7 Porucha imunoregulace u NMOSD 34
3.8 Mikrobiom a NMOSD 35

4 Nález na MR *(Manuela Vaněčková)* 41
4.1 Postižení mozkového parenchymu 42
4.2 Intramedulární ložiska 47
4.3 Postižení optického nervu 52
4.4 Diferenciální diagnostika z obrazu na MR 54

5 Laboratorní vyšetření a biomarkery aktivity onemocnění *(Petra Nytrová, Vlastimil Král)* ... 63
5.1 Vyšetření autoprotilátek u NMOSD ... 65
5.2 Vyšetření mozkomíšního moku u NMOSD ... 68
5.3 Prognostické markery a markery aktivity onemocnění ... 70

6 Využití optické koherenční tomografie *(Jana Lízrová Preiningerová, Barbora Berousková)* ... 75
6.1 Optické neuritidy v kontextu NMOSD a MOGAD ... 76
6.2 Následky optické neuritidy na sítnici ... 77
6.3 Klinický význam OCT u NMOSD/MOGAD ... 83

7 Diferenciální diagnostika *(Petra Nytrová)* ... 87
7.1 Diferenciální diagnostika optické neuritidy ... 89
7.2 Diferenciální diagnostika akutních myelitid ... 97
7.3 Diferenciální diagnostika kmenových, diencefalických a cerebrálních syndromů ... 102
7.4 Minikazuistika 1 ... 103
7.5 Minikazuistika 2 ... 105

8 Terapie relapsů *(Pavel Hradílek)* ... 111
8.1 Kortikoidy ... 112
8.2 Eliminační (aferetické) léčebné metody ... 114
8.3 Intravenózní imunoglobuliny (IVIG) ... 116
8.4 Další terapeutické přístupy ... 116
8.5 Nové nadějné možnosti léčby relapsu NMOSD ... 117
8.6 Přístup k terapii relapsu ... 119

9 Dlouhodobá léčba snižující riziko relapsu (udržovací terapie) a symptomatická léčba *(Marta Vachová)* ... 125
9.1 Dosud používané dlouhodobé off-label terapie snižující riziko relapsu ... 126
9.2 On-label léčba indikovaná pacientům s AQP4-IgG^{poz} NMOSD ... 133
9.3 Volba dlouhodobé terapie ... 140
9.4 Symptomatická léčba NMOSD ... 140

10 Onemocnění asociované s protilátkami proti myelinovému oligodendrocytárnímu glykoproteinu *(Petra Nytrová, Manuela Vaněčková, Vlastimil Král)* 145
10.1 Navrhovaná diagnostická kritéria pro MOGAD dle mezinárodního panelu odborníků 147
10.2 Léčba relapsů a dlouhodobá terapie u pacientů s MOGAD 153

Seznam zkratek 156

Souhrn 160

Summary 161

Rejstřík 162

1 Historie a vývoj diagnostických kritérií

Petra Nytrová

Abstrakt

Za pojmy míšní slepota neboli neuromyelitis optica (NMO), nebo též Devicův syndrom, případně neuromyelitis optica a onemocnění jejího širšího spektra (NMOSD), je ukryta více než dvousetletá historie klinického pozorování a vědeckého bádání, která umožnila poodkrýt tajemství tohoto syndromu, respektive onemocnění. Historie NMO je spjata se jménem francouzského profesora Eugèna Devica, který na konci 19. století definoval NMO jako monofázický syndrom charakterizovaný bilaterální optickou neuritidou a akutní myelitidou (odtud označení Devicův syndrom). Ještě před ustanovením termínu neuromyelitis optica byly publikovány práce o koincidenci akutního postižení zrakových nervů a míchy jiné než infekční etiologie (zejména v důsledku neurosyfilitidy). K základnímu poznání tohoto onemocnění došlo díky pokrokům v zobrazovacích a laboratorních metodách. Avšak bez prvotních klinických pozorování, kritického myšlení a úvah neurologů či oftalmologů o možné etiologii tohoto onemocnění by byla NMO nadále považována za variantu roztroušené sklerózy s těžkým průběhem, za kterou byla pokládána ve 20. století. Zásadním průlomem bylo objevení protilátek proti akvaporinu 4 (AQP4-IgG). Pochopení patogenetických mechanismů této nemoci umožnilo vyvinout cílenou terapii snižující riziko relapsu nemoci.

Úvod

Neuromyelitis optica (NMO), známou též jako Devicův syndrom, a onemocnění jejího širšího spektra (NMOSD – neuromyelitis optica spectrum disorders) řadíme do skupiny autoimunitních onemocnění centrálního nervového systému, typicky postihujících zrakové nervy, míchu, mozkový kmen a méně často i supratentoriální oblasti mozku. Původní koncept monofázického syndromu s bilaterálním postižením zrakových nervů a míchy byl již během 20. a 21. století překonán. Ještě před více než sto lety pacienti často umírali během první ataky onemocnění (na respirační selhání, sepse z infikovaných dekubitů nebo při močové retenci). S nástupem terapie kortikoidy a antibiotiky došlo ke snížení úmrtnosti pacientů, u kterých se vyvinuly v různém časovém intervalu

od úvodní ataky další akutní neurologické obtíže. Průběh nemoci je u většiny (asi u 90 %) pacientů relaps-remitentní.

K definitivnímu odlišení NMO a roztroušené sklerózy (RS) výrazně přispěl objev sérových autoprotilátek proti akvaporinu 4 (AQP4-IgG, dříve známých pod zkratkou NMO-IgG). Nacházíme je přibližně u 80 % pacientů s klinickým obrazem NMO a jsou pro toto onemocnění specifické. Predikují relabující průběh onemocnění. Došlo tedy k jejich zařazení do diagnostických kritérií pro NMO i onemocnění jejího širšího spektra. U pacientů s pozitivitou těchto autoprotilátek se také revidovaly nálezy na MR a klinické projevy onemocnění. Potvrdilo se, že postižena není jen mícha a zrakové nervy, ale symptomatologie může být mnohem širší a vycházet např. z postižení v oblasti mozkového kmene, diencefala a dalších oblastí centrálního nervového systému (CNS). Proto byl ustanoven termín neuromyelitis optica (NMO) a onemocnění jejího širšího spektra (NMOSD).

U přibližně 20 % pacientů s klinickým obrazem NMO však AQP4-IgG nenacházíme. Jedná se o heterogenní skupinu pacientů, přičemž část z nich vykazuje pozitivitu jiných autoprotilátek, např. proti myelinovému oligodendrocytárnímu glykoproteinu (MOG-IgG), což vedlo k vyčlenění nové klinické jednotky – onemocnění asociovaného s protilátkami proti myelinovému oligodendrocytárnímu glykoproteinu (MOGAD – myelin oligodendrocyte glycoprotein antibody-associated disease) (více v kapitole 10). Proto se rozlišuje AQP4-IgG^{poz} NMOSD, která je primární astrocytopatií, a AQP4-IgG^{neg} NMOSD. Toto dělení má zásadní význam pro nastavení dlouhodobé léčby cílící na prevenci relapsů.

1.1 Neuromyelitis optica v 19. století

Časná historie NMO není příliš známá. Termín neuromyélite optique aiguë byl představen Eugènem Devicem v roce 1894 na konferenci v Lyonu. Profesor Devic se svým studentem Fernandem Gaultem pojem definoval jako monofázický syndrom charakterizovaný současným nebo těsně navazujícím rozvojem bilaterální optické neuritidy a akutní myelitidy. Avšak už několik dekád před profesorem Devicem si zejména oftalmologové povšimli souvislosti mezi akutní slepotou a míšním onemocněním. Používal se termín amaurose spinale. Za jeho autora je považován Julius Sichel (1802–1886), který ve svém díle „Traité de

ľophthalmie, la cataracte et ľamaurose“ (1837) věnoval celou kapitolu této problematice a akcentoval potřebu důkladného neurologického vyšetření u pacientů s amaurózou. Soustředil se také na další příznaky mimo poruchy vizu, např. na necitlivost a poruchy hybnosti končetin, ale také na pocity obručovitého sevření, mimovolní kontrakce končetin, poruchy sfinkterů, dušnost nebo kmenové okohybné parézy.

Dalším z lékařů, kteří publikovali o koincidenci myelitidy a amaurózy, byl oftalmolog Charles Joseph Frédéric Carron du Villards. Stejně jako Sichel použil termín amaurose spinale a v rámci terapie doporučoval pouštění žilou, u kterého se předpokládal protizánětlivý efekt. Významný byl i Joseph Pierre Éléonor Pétrequin, který také publikoval o případu koincidence amaurózy a míšního zánětu, kromě klinického popisu se však detailně zabýval i patologickým nálezem. Na mozku, mozečku a míšních obalech nenalezl nic neobvyklého, ale zaznamenal zejména hnědošedé zbarvení míchy a ztenčení míšní tkáně distálně od výstupu nervus vagus. Na sítnici a optických nervech bylo přítomno kapilární překrvení. Pétrequin předpokládal, že onemocnění pacientů je způsobeno patologickým složením krve – amaurose dyscrasique (využil tedy termín nejznámějšího starověkého lékaře Galéna dyscrasia). Pétrequinovu teorii podpořila v roce 1896 práce Karla Katze a Theodora Karla Gustava von Lebera, kteří na základě podobností v poškození optických nervů a míchy předpokládali stejnou noxu (škodlivinu) v krvi, která toto poškození způsobuje. Více než sto let pak trvalo, než ony „noxae“ byly u pacientů s NMO objeveny. Autoprotilátky byly popsány skupinou lékařů pod vedením profesorky Vandy Lennon.

V druhé polovině 19. století ustoupil původní význam spinal amaurosis do pozadí. Převažovaly případy a publikace týkající se možné asociace amaurózy a míšního postižení (tabes dorsalis) u neurosyfilitidy a někdy se termínu spinal amaurosis používalo právě v souvislosti s tímto infekčním onemocněním.

V osmdesátých a devadesátých letech 19. století byla publikována řada případů odpovídajících klinickému obrazu klasické NMO. Zásadní význam pak měla již zmiňovaná přednáška profesora Eugèna Devica na kongresu v Lyonu v roce 1894, kde ukotvil termín neuromyelitis optica. Označení neuromyelitis se objevilo v medicíně již v předchozích dekádách, ale v jiném významu, např. jako zánět obratlů nebo jako ascending neuromyelitis ve smyslu Landryho vzestupné obrny.

Devicův termín v následujících dekádách zůstává, ale vyvíjí se jeho pojetí, rozšiřuje se koncept, diagnostická kritéria a přístup k terapii.

1.2 Neuromyelitis optica ve 20. a 21. století

Pro 20. století je v přístupu k NMO charakteristická otázka vztahu této nemoci a RS. Ta zaměstnávala neurology po více než jedno století. Jedním ze zastánců teorie jednoho onemocnění byl i Russell Brain, který se ve své práci o RS a NMO z roku 1930 domníval, že jejich klinické a patologické rozdíly jsou jen v intenzitě a tíži, což není odůvodněním pro jejich oddělení. Velmi špatná prognóza se zlepšila až terapeutickým užitím kortikoidů, antibiotik (v případě infekčních komplikací), plazmaferéz a chronické imunosupresivní léčby ve 20. století. Snížila se sice úmrtnost pacientů, ale invalidita plynoucí z atak nemoci byla velmi závažná. Další poznání přišlo s pokrokem v zobrazovacích technikách (především MR) a v laboratorních metodách – zejména s využitím tzv. cell-based assays (CBA) pro stanovení protilátek (blíže kapitola 5). Definitivní odlišení NMO a RS umožnil až objev AQP4-IgG v séru pacientů, kteří naplnili Wingerchukova diagnostická kritéria z roku 1999. Ta se snažila o maximální odlišení pacientů s NMO od RS na základě klinického obrazu a nálezu při zobrazovacích vyšetřeních, popřípadě při analýze likvoru (tab. 1.1). Wingerchuk et al. revidovali případy pacientů s diagnózou NMO z let 1950–1993 léčených na Mayo Clinic. Tito pacienti naplňovali původní Devicův koncept pro NMO s odlišností v relabujícím průběhu. Je patrné, že kromě absolutních kritérií optické neuritidy a myelitidy zde byla také podmínka absence lézí mimo tyto dvě lokality CNS (tab. 1.1). Vedlejší kritéria se opírala o zobrazení pomocí MR nebo vyšetření mozkomíšního moku, přičemž bylo potřeba naplnit aspoň jedno hlavní podpůrné a dvě vedlejší podpůrná kritéria.

První stanovení autoprotilátek v séru pacientů naplňujících kritéria pro NMO probíhala na tkáňových řezech mozečku primáta, kde byl popsán u části pacientů poměrně typický vzorec barvení (perivaskulárně, subpiálně – blíže v kapitole 5). Nebyl znám cílový antigen těchto protilátek, proto byly pojmenovány NMO-IgG (neuromyelitis optica imunoglobulin G). Až o rok později byl definován cílový antigen těchto protilátek, akvaporin 4, což pak vedlo k jejich označení AQP4-IgG. V souvislosti s pokrokem v zobrazovacích technikách (zejména MR) se u NMO také objevuje termín longitudinálně extenzivní (transverzální) myelitida (LETM, longitudinally extensive transverse myelitis), tedy myelitida, která dosahuje nebo přesahuje tři obratlové segmenty při zobrazení páteře pomocí MR (více v kapitole 4). Tento pojem nesouvisí s klinickým pojmem transverzální myelitidy v naší neurologické ter-

Tabulka 1.1 Diagnostická kritéria pro neuromyelitis optica z roku 1999

Pro stanovení diagnózy NMO musí být splněna všechna tři absolutní kritéria a minimálně jedno podpůrné kritérium hlavní a dvě vedlejší.
Absolutní kritéria
1. optická neuritida
2. akutní myelitida
3. bez klinické manifestace onemocnění mimo míchu a optické nervy
Podpůrná kritéria
Hlavní
1. negativní nález na MR mozku na počátku onemocnění
2. signálové změny na MR míchy dosahující nebo přesahující délku tří obratlových segmentů
3. pleocytóza v likvoru > 50 leukocytů/mm^3 NEBO > 5 neutrofilů/mm^3
Vedlejší
1. bilaterální optická neuritida
2. těžká optická neuritida se zrakovou ostrostí horší než 20/200 minimálně na jednom oku
3. těžká trvalá slabost v souvislosti s relapsem (podle škály pro posouzení svalové síly MRC Scale for Muscle Strength ≤ 2) na jedné nebo více končetinách

(upraveno podle Wingerchuka et al., 1999)

MR – magnetická rezonance, MRC – The Medical Research Council, NMO – neuromyelitis optica

minologii. Někteří kritici také namítají, že by se měl používat termín myelopatie, nikoliv myelitida, protože etiologii těchto dlouhých lézí nelze pouze z nálezů na MR stanovit. Podání kontrastní látky a případný charakter sycení těchto ložisek může v určení zánětlivé etiologie napomoci. LETM je typická, avšak nikoliv specifická pro pacienty s NMO.

Sérová pozitivita NMO-IgG/AQP4-IgG byla zakomponována do revidovaných kritérií pro NMO dle Wingerchuka z roku 2006 (tab. 1.2). Dále se také zjistilo, že poměrně velké procento pacientů má již v počátku nemoci změny na MR mozku (typicky asymptomatické), což vedlo ke změně podmínek v diagnostických kritériích. Stále byla zachována podmínka diseminace nemoci v prostoru. Pacient tedy musel naplnit obě absolutní kritéria – rozvinout optickou neuritidu a akutní myelitidu. Dále musela být také splněna dvě ze tří vedlejších kritérií (nález LETM nebo pozitivita AQP4-IgG v séru nebo nález na MR mozku nenaplňující kritéria pro RS).

Tabulka 1.2 Revidovaná diagnostická kritéria pro neuromyelitis optica

Pro stanovení diagnózy NMO musí být splněna obě absolutní kritéria a minimálně dvě vedlejší kritéria.
Absolutní kritéria
1. optická neuritida
2. akutní myelitida
Vedlejší kritéria
1. nález na MR mozku nenaplňující diagnostická kritéria pro roztroušenou sklerózu
2. MR míchy – myelitida délky ≥ 3 obratlových segmentů (LETM)
3. pozitivita NMO-IgG v séru*

(upraveno podle Wingerchuka et al., 2006)

LETM – longitudinálně extenzivní transverzální myelitida, MR – magnetická rezonance, NMO – neuromyelitis optica, NMO-IgG – neuromyelitis optica imunoglobulin G

* Pozn. autora: Po objevení cílového antigenu těchto protilátek se používá označení AQP4-IgG.

Vyvstala však otázka, jak postupovat u pacientů, kteří např. trpí jen recidivujícími optickými neuritidami (ON) a mají pozitivitu AQP4-IgG, tudíž u nich nebyla naplněna obě hlavní kritéria. Objevily se proto různé termíny, jak označit tuto skupinu, např. high-risk pro NMO, limitované formy NMO apod. V roce 2007 Wingerchuk et al. zavedli termín neuromyelitis optica a onemocnění jejího širšího spektra (NMOSD) (tab. 1.3). Někteří autoři k nim například řadili pouze pacienty s pozitivitou AQP4-IgG a izolovanými relapsy, jiní i pacienty séronegativní.

Situace v rámci zpřesnění tohoto pojmu se výrazně zlepšila publikací posledních kritérií pro NMOSD v roce 2015, která v běžné klinické praxi používáme dnes. Jedná se o konsenzus mezinárodního panelu odborníků (IPND, International Panel for NMO Diagnosis). Tato kritéria přikládají vysokou váhu pozitivitě AQP4-IgG v séru pacienta. Jejich výhodou je zejména možnost stanovení diagnózy již po první atace v případě pozitivity AQP4-IgG v séru. Nově je akceptována širší skupina příznaků jako projev této nemoci. Není v nich podmínka diseminace procesu v prostoru, která byla zakomponována v diagnostických kritériích pro NMO z roku 1999 a 2006, pokud je přítomna pozitivita AQP4-IgG v séru. Naopak podmínka diseminace v prostoru je zachována v případě pacientů s negativitou AQP4-IgG (minimálně dvě růz-

Tabulka 1.3 Neuromyelitis optica a onemocnění jejího širšího spektra dle kritérií z roku 2007

Neuromyelitis optica a onemocnění jejího širšího spektra
• neuromyelitis optica
• limitované formy neuromyelitis optica – idiopatická izolovaná nebo rekurentní LETM (myelitida délky ≥ 3 obratlových segmentů) – optická neuritida: rekurentní nebo bilaterální (současné postižení obou zrakových nervů)
• asijská optiko-spinální roztroušená skleróza
• optická neuritida nebo longitudinálně extenzivní myelitida asociovaná se systémovým autoimunitním onemocněním
• optická neuritida nebo myelitida asociovaná s lézemi na mozku typickými pro NMO (v hypotalamu, corpus callosum, periventrikulárně nebo v oblasti kmene)

né klíčové klinické charakteristiky, z toho aspoň jedna je myelitida, ON nebo syndrom area postrema). Jako možná ataka NMOSD byly akceptovány i další kmenové syndromy. U příznaků jako narkolepsie, akutní cerebrální nebo diencefalický syndrom je potřeba vždy naplnit požadavky při zobrazení na MR, které jsou také vyžadovány v případě negativity AQP4-IgG a jednotlivých syndromů (tab. 1.4, také kapitola 4).

Dalším významným momentem bylo potvrzení pozitivity protilátek proti myelinovému oligodendrocytárnímu glykoproteinu (MOG-IgG) v séru pomocí CBA ve skupině pacientů s klinickým obrazem odpovídajícím symptomatologii NMO (NMO-like fenotyp) a negativitou AQP4-IgG. Asi 10–15 % pacientů s AQP4-IgG^{neg} NMOSD má tyto protilátky pozitivní. Jarius et al. formulovali první diagnostická kritéria pro tyto pacienty a onemocnění označovali jako MOG encefalomyelitidu (tab. 1.5). Zahrnovala různé klinické projevy od optické neuritidy po akutní diseminovanou encefalomyelitidu s podmínkou pozitivity MOG-IgG v séru stanovenou pomocí CBA. O něco později převážilo označení MOGAD, pro které byla navržena diagnostická kritéria panelem odborníků v roce 2023 (blíže kapitola 10, tab. 10.1). Tato kritéria zatím nejsou validovaná a musíme být velmi obezřetní v rámci procesu vyloučení jiné diagnózy, zejména roztroušené sklerózy. Pozitivita MOG-IgG v séru je podmínkou této diagnózy a vždy musí být tyto protilátky stanoveny metodou CBA (blíže v kapitole 5). Výsledky je potřeba interpretovat v kontextu klinických a zobrazovacích metod, popř. výsledků vyšetření likvoru. Není také zcela vyjasněna možnost pozitivity těchto protilátek u RS, zejména v nízkých titrech.

Tabulka 1.4 Diagnostická kritéria dle mezinárodního panelu odborníků pro diagnózu neuromyelitis optica a onemocnění jejího širšího spektra z roku 2015

Klíčové klinické charakteristiky	
Hlavní klinické charakteristiky	**Vedlejší klinické charakteristiky**
• akutní myelitida • optická neuritida (ON) • syndrom area postrema (APS)	• akutní kmenový syndrom • symptomatická narkolepsie a akutní diencefalické syndromy (s mozkovými lézemi typickými pro NMOSD)† • symptomatický cerebrální syndrom (s mozkovými lézemi typickými pro NMOSD)‡
AQP4-IgG^{poz} NMOSD	**AQP4-IgG^{neg} NMOSD**
1. minimálně jedna klíčová klinická charakteristika* 2. pozitivita AQP4-IgG v séru (metodou stanovení CBA) 3. vyloučení jiné alternativní diagnózy	1. minimálně dvě různé klíčové klinické charakteristiky, z toho alespoň jedna je ON, myelitida nebo APS (podmínka diseminace v prostoru) 2. splnění požadavků při zobrazení MR pro daný případ 3. negativita AQP4-IgG v séru nebo nedostupnost stanovení 4. vyloučení jiné alternativní diagnózy
Požadavky při zobrazení MR v případě narkolepsie, diencefalického syndromu† nebo cerebrálního syndromu‡	**Požadavky při zobrazení MR u AQP4-IgG^{neg} NMOSD**
† léze postihující hypotalamus, talamus nebo periependymální oblast III. komory mozkové ‡ rozsáhlé, splývavé unilaterální nebo bilaterální léze v bílé hmotě nebo subkortikálně ‡ léze v corpus callosum dosahující minimálně ½ jeho délky ‡ dlouhá ložiska v kortikospinálních drahách unilaterálně nebo bilaterálně zasahující do capsula interna nebo pedunkulů ‡ rozsáhlé periependymální léze často s enhancementem gadolinia	1. akutní optická neuritida s nálezem na MR mozku a) normálním nebo jsou přítomny pouze nespecifické změny bílé hmoty NEBO b) MR n. opticus s hyperintenzitami na T2 vážených obrazech nebo na T1 vážených obrazech s enhancementem optického nervu přesahující polovinu jeho délky nebo zasahující chiasma opticum 2. akutní myelitida s nálezem léze na MR o délce ≥ tři obratlové segmenty (LETM) NEBO kontinuální fokální atrofie míchy ≥ tři obratlové segmenty u pacienta s anamnézou kompatibilní s myelitidou 3. syndrom area postrema vyžaduje nález na MR z oblasti dorzální medully oblongaty 4. akutní kmenový syndrom vyžaduje odpovídající kmenovou lézi na MR mozku s periependymálním uložením

* V případě symptomatického cerebrálního syndromu nebo narkolepsie či diencefalického syndromu je potřeba naplnění rezonančních kritérií.

APS – syndrom area postrema, AQP4-IgG – protilátky proti akvaporinu 4, CBA – cell-based assays, LETM – longitudinálně extenzivní transverzální myelitida MR – magnetická rezonance, NMOSD – neuromyelitis optica a onemocnění jejího širšího spektra

Tabulka 1.5 Diagnostická kritéria pro MOG encefalomyelitidu

Pro stanovení diagnózy MOG encefalomyelitidy musí být splněna všechna uvedená kritéria:
1. monofázicky nebo rekurentně probíhající myelitida, ON, rombencefalitida nebo encefalitida (popř. jejich kombinace), 2. nález na MR nebo elektrofyziologicky (VEP u izolované ON) kompatibilní s demyelinizačním onemocněním CNS, 3. pozitivita MOG-IgG v séru stanovených pomocí CBA.

(upraveno podle Jariuse et al., 2018)

CBA – cell-based assays, MOG – ve spojení s encefalomyelitidou dřívější označení pro onemocnění asociované s pozitivitou protilátek proti myelinovému oligodendrocytárnímu glykoproteinu (MOGAD), MOG-IgG – protilátky proti myelinovému oligodendrocytárnímu glykoproteinu, ON – optická neuritida, VEP – vizuální evokované potenciály

V československé neurologii 20. století se pojem NMO příliš neobjevoval. Dlouho se tradoval pohled na onemocnění jakožto těžkou variantu RS, která je v Evropě zcela raritní. Jedna kazuistika na toto téma byla práce Doudlíka et al. z roku 1975 publikovaná pod názvem „Neuromyelitis optica jako parainfekční komplikace planých neštovic". Jednalo se o případ 15leté dívky, která po osmi dnech od výsevu eflorescencí varicelly vyvinula transverzální míšní lézi. Za necelý týden se stav komplikoval bilaterální optickou neuritidou s těžkou poruchou vizu s výrazně obleněnou přímou fotoreakcí zornic a nálezem peripapilárního edému. Terapeutický postup spočíval v podání prednisonu, vitaminů B a penicilinu. Stav se začal zlepšovat po třech týdnech. K výrazné, skoro plné úpravě neurologického nálezu došlo za devět měsíců. Lze jen spekulovat o případné pozitivitě autoprotilátek. Klinický obraz odpovídá NMO, nicméně těžká bilaterální ON s peripapilárním edémem a také velmi dobrá odpověď na kortikoidy s prakticky úplnou úpravou stavu by svědčila pro případnou pozitivitu MOG-IgG. Také věk rozvoje obtíží a monofázický průběh nasvědčuje diagnóze MOGAD s klinickým obrazem NMO.

Standardní vyšetření AQP4-IgG pomocí komerčně dostupných CBA bylo v České republice k dispozici od roku 2008, nejprve ve Zdravotním ústavu se sídlem v Ústí nad Labem a později i v dalších laboratořích, což výrazně zlepšilo a urychlilo diagnostiku tohoto onemocnění. Do této doby bylo totiž nutné zasílat vzorky ke stanovení těchto autoprotilátek do zahraničí. Dvě česká pracoviště byla také součástí mezinárodního multicentrického testování metod stanovení AQP4-IgG, které prokázalo v případě využití CBA jejich velmi vysokou senzitivitu a specificitu.

Vážení čtenáři, právě jste dočetli ukázku z knihy Neuromyelitis optica a onemocnění jejího širšího spektra**.**
Pokud se Vám ukázka líbila, na našem webu si můžete zakoupit celou knihu.