GRADA

Ondřej Volný a kolektiv

Neurointenzivní péče v kostce

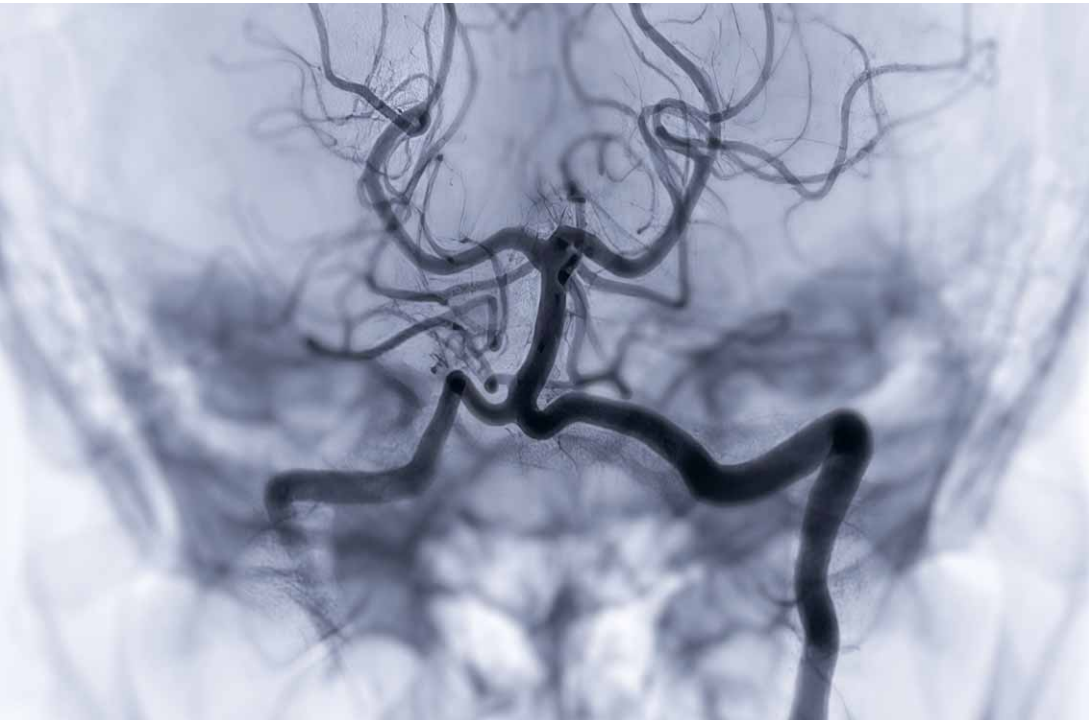

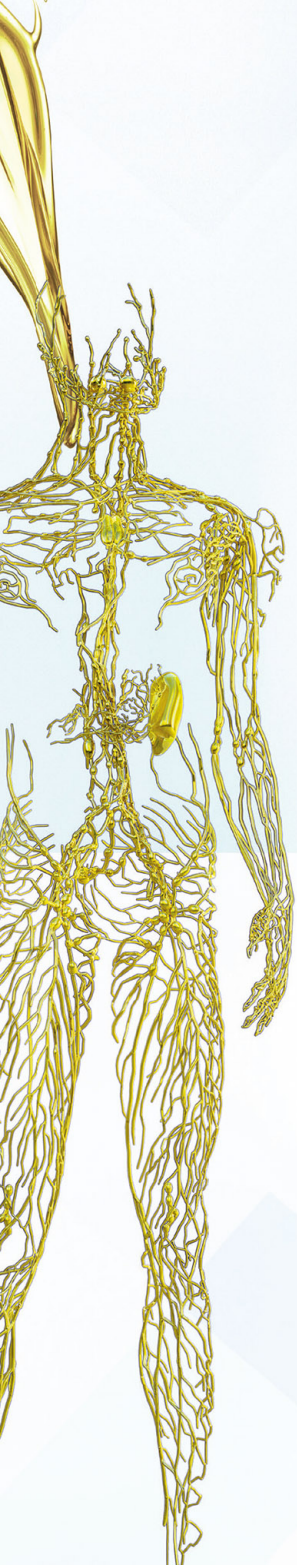

Baxter

OLIMEL N12(E)

INFUZNÍ EMULZE

PŘEDEPIŠTE SPRÁVNOU VÝŽIVU.[1-5,8]

CÍLOVÉ MNOŽSTVÍ PROTEINU S MÉNĚ TEKUTINAMI[11]

REDUKCE RIZIKA HYPERGLYKÉMIE[12]

ZACHOVÁNÍ IMUNITNÍCH FUNKCÍ[1,2,5,6,8]

Parenterální výživu na principu vysokého obsahu proteinu a lipidovou emulzi na bázi olivového oleje podporují doporučené postupy ESPEN a ASPEN.[7]

PROTEIN se jeví jako nejdůležitější makronutrient při hojení ran a udržení tělesné hmoty.[9]

PARENTERÁLNÍ VÝŽIVA NA BÁZI OLIVOVÉHO OLEJE je u kriticky nemocných pacientů dobře tolerována.[10]

MIKRONUTRIENTY by měly být přidány v denní dávce ke každé parenterální výživě dle klinických doporučení, pokud byla prověřena jejich kompatibilita.[10] Přípravky OLIMEL N12(E) mikronutrienty neobsahují.

Reference: 1. Calder PC, et al. Intensive Care Med 2010;36:735-49. 2. Granato D, et al. JPEN J Parenter Enteral Nutr 2000;24:113-8. 3. Olthof E, et al. Clin Nutr 2013;32:643-649. 4. Pontes-Arruda A, Clin Nutr Suppl 2009;4:19-23. 5. Waitzberg DL, et al. JPEN J Parenter Enteral Nutr 2006;30:351-67. 6. Reimund JM, et al. Clin Nutr 2005;23:1324-32. 7. Alberda C, et al. Intensive Care Med 2009;35:1728-37. 8. Cai W et al. Nutrients 2018 June 15;10(6). 9. McClave SA, et al. JPEN J Parenter Enteral Nutr Feb. 2016;40:159-211. 10. Singer P, et al., Clin Nutr 2018, https://doi.org/10.1016/j.clnu.2018.08.037. 11. SPC OLIMEL N12E, 2020. 12. Van den Berghe G et al. N Engl J Med. 2001;345:1359-1367.

Zkrácenou informaci o přípravku naleznete za stranou 276.

CZ-CN16-230001

GRADA®

Děkujeme společnostem, které v této publikaci inzerují nebo její vydání jiným způsobem podpořily
(v abecedním pořadí):

- **Baxter CZECH spol. s r.o.**
- **Fresenius Medical Care - DS, s.r.o.**
- **Pfizer, spol. s r.o.**
- **Stargen EU s.r.o.**

Ondřej Volný a kolektiv

Neurointenzivní péče v kostce

Grada Publishing

Upozornění pro čtenáře a uživatele této knihy
Všechna práva vyhrazena. Žádná část této tištěné či elektronické knihy nesmí být reprodukována a šířena v papírové, elektronické či jiné podobě bez předchozího písemného souhlasu nakladatele. Neoprávněné užití této knihy bude ***trestně stíháno.***
Automatizovaná analýza textů nebo dat ve smyslu čl. 4 směrnice 2019/790/EU a použití této knihy k trénování AI jsou ***bez souhlasu nositele práv zakázány****.*

Ondřej Volný a kolektiv

Neurointenzivní péče v kostce

Editor:

doc. MUDr. Ondřej Volný, Ph.D.
Neurologická klinika Fakultní nemocnice Ostrava

Kolektiv autorů:
MUDr. Šárka Baníková, MBA
MUDr. Šárka Blahutová
MUDr. Eva Bučková
MUDr. Petra Cimflová, Ph.D.
doc. MUDr. Zuzana Čermáková, Ph.D., MHA
Mgr. Iva Fiedorová, Ph.D.
MUDr. Matej Halaj, Ph.D.
MUDr. Petr Hon, MBA
MUDr. Jana Horáková
MUDr. Radomíra Hrdličková
MUDr. Martin Hýža, Ph.D.
MUDr. Iva Kalusková
doc. MUDr. Marcela Káňová, Ph.D.
MUDr. Martina Krajdlová
MUDr. Tomáš Krčík, Ph.D.
MUDr. Linda Machová, Ph.D.
MUDr. Lenka Petroušová, Ph.D.
doc. MUDr. Luděk Rožnovský, CSc.
MUDr. Jana Slonková, Ph.D.
MUDr. Petr Šilhán, Ph.D.
doc. MUDr. Ondřej Volný, Ph.D.

Autorem předmluvy je prof. MUDr. Michal Bar, Ph.D.

Recenzenti:
MUDr. Eliška Bartečková, Ph.D. (kapitola 8)
Psychiatrická klinika Lékařské fakulty Masarykovy univerzity a Fakultní nemocnice Brno

doc. MUDr. Irena Doležalová, Ph.D. (kapitola 5)
I. neurologická klinika Lékařské fakulty Masarykovy univerzity a Fakultní nemocnice u svaté Anny v Brně

doc. MUDr. Tomáš Dorňák, Ph.D. (kapitoly 1, 3)
Neurologická klinika Lékařské fakulty Univerzity Palackého v Olomouci a Fakultní nemocnice Olomouc

doc. MUDr. Zdeňka Gašová, CSc. (kapitola 9)
Ústav hematologie a krevní transfuze, Praha

MUDr. Jana Junkerová (kapitola 4)
Neurologická klinika Fakultní nemocnice Ostrava

MUDr. Miriam Lánská (kapitola 9)
IV. interní hematologická klinika Lékařské fakulty v Hradci Králové Univerzity Karlovy a Fakultní nemocnice Hradec Králové

MUDr. Jan Strojil, Ph.D. (kapitola 6)
Ústav farmakologie 2. lékařské fakulty Univerzity Karlovy v Praze

MUDr. Ivana Šarbochová (kapitola 2)
Neurologická klinika 2. lékařské fakulty Univerzity Karlovy a Fakultní nemocnice v Motole, Praha

doc. MUDr. Pavel Těšínský, Ph.D. (kapitola 7)
Interní klinika 3. lékařské fakulty Univerzity Karlovy a Fakultní nemocnice Královské Vinohrady v Praze

Vydání odborné knihy schválila Vědecká redakce nakladatelství Grada Publishing, a.s.

Kapitola 9 vznikla pod záštitou Společnosti pro transfuzní lékařství ČLS JEP.

Obrázky 1.1, 3.1 a 3.2 a v tabulce 3.8 překreslil Jiří Hlaváček. Obrázek 1.3 byl vytvořen autory. Ostatní obrázky jsou z archivu autorů, není-li uvedeno jinak.
Cover Photo © depositphotos.com, 2025
Cover Design © Grada Publishing, a.s., 2025

© Grada Publishing, a.s., 2025

Vydala Grada Publishing, a.s.
U Průhonu 22, Praha 7
jako svou 9874. publikaci
Šéfredaktorka lékařské literatury MUDr. Michaela Lízlerová
Odpovědná redaktorka Eva Frašková
Jazyková korektura Hana Reslová Dušková
Sazba a zlom Vladimír Vyskočil
Počet stran 292
1. vydání, Praha 2025
Vytiskla D.R.J. TISKÁRNA RESL, s.r.o., Náchod

Názvy produktů, firem apod. použité v knize mohou být ochrannými známkami nebo registrovanými ochrannými známkami příslušných vlastníků, což není zvláštním způsobem vyznačeno.

Postupy a příklady v této knize, rovněž tak informace o lécích, jejich formách, dávkování a aplikaci jsou sestaveny s nejlepším vědomím autorů. Z jejich praktického uplatnění však pro autory ani pro nakladatelství nevyplývají žádné právní důsledky.

ISBN 978-80-271-7742-4 (ePub)
ISBN 978-80-271-7741-7 (pdf)
ISBN 978-80-271-5409-8 (print)

Seznam autorů

Editor

doc. MUDr. Ondřej Volný, Ph.D.
Neurologická klinika Fakultní nemocnice Ostrava

Autoři

MUDr. Šárka Baníková, MBA
Klinika rehabilitace a tělovýchovného lékařství Lékařské fakulty Ostravské univerzity a Fakultní nemocnice Ostrava

MUDr. Šárka Blahutová
Krevní centrum Fakultní nemocnice Ostrava
Ústav laboratorní medicíny Lékařské fakulty Ostravské univerzity

MUDr. Eva Bučková
Neurologická klinika Fakultní nemocnice Ostrava

MUDr. Petra Cimflová, Ph.D.
Universitätsklinik für Diagnostische und Interventionelle Neuroradiologie, Inselspital, Universitätsspital Bern
Klinika zobrazovacích metod Lékařské fakulty Masarykovy univerzity a Fakultní nemocnice u svaté Anny v Brně

doc. MUDr. Zuzana Čermáková, Ph.D., MHA
Krevní centrum Fakultní nemocnice Ostrava
Ústav laboratorní medicíny Lékařské fakulty Ostravské univerzity

Mgr. Iva Fiedorová, Ph.D.
Klinika rehabilitace a tělovýchovného lékařství Fakultní nemocnice Ostrava

MUDr. Matej Halaj, Ph.D.
Neurochirurgická klinika Lékařské fakulty Univerzity Palackého v Olomouci a Fakultní nemocnice Olomouc

MUDr. Petr Hon, MBA
Neurologická klinika Fakultní nemocnice Ostrava

MUDr. Jana Horáková
Neurologická klinika Fakultní nemocnice Ostrava

MUDr. Radomíra Hrdličková
Krevní centrum Fakultní nemocnice Ostrava
Ústav laboratorní medicíny Lékařské fakulty Ostravské univerzity

MUDr. Martin Hýža, Ph.D.
Oddělení psychiatrické Fakultní nemocnice Ostrava

MUDr. Iva Kalusková
Neurologická klinika Fakultní nemocnice Ostrava

doc. MUDr. Marcela Káňová, Ph.D.
Klinika anesteziologie, resuscitace a intenzivní medicíny
Fakultní nemocnice Ostrava

MUDr. Martina Krajdlová
Klinika anesteziologie, resuscitace a intenzivní medicíny
Fakultní nemocnice Ostrava

MUDr. Tomáš Krčík, Ph.D.
Neurochirurgická klinika Fakultní nemocnice Ostrava

MUDr. Linda Machová, Ph.D.
Neurologická klinika Fakultní nemocnice Ostrava

MUDr. Lenka Petroušová, Ph.D.
Klinika infekčního lékařství Fakultní nemocnice Ostrava

doc. MUDr. Luděk Rožnovský, CSc.
Klinika infekčního lékařství Fakultní nemocnice Ostrava

MUDr. Jana Slonková, Ph.D.
Neurologická klinika Fakultní nemocnice Ostrava

MUDr. Petr Šilhán, Ph.D.
Oddělení psychiatrické Fakultní nemocnice Ostrava

doc. MUDr. Ondřej Volný, Ph.D.
Neurologická klinika Fakultní nemocnice Ostrava

Obsah

Předmluva XIII

1 Ischemické cévní mozkové příhody 1
(Linda Machová, Ondřej Volný, Tomáš Krčík, Petra Cimflová, Šárka Baníková, Iva Fiedorová)
1.1 Epidemiologie CMP 1
1.2 Stručný klinický obraz 1
1.3 Škály pro rychlou diagnostiku CMP (přednemocniční a bedside) 5
1.4 Diagnostika CMP – neurozobrazení. 7
1.5 Management TK u pacientů s akutní iCMP (ESO guidelines 2022) 11
1.6 Rehabilitace po iCMP na lůžku JIP 19
1.7 Mezioborová spolupráce 21

2 Intracerebrální krvácení 29
(Eva Bučková, Matej Halaj)
2.1 Epidemiologie 29
2.2 Rozdělení, etiologie a patogeneze 29
2.3 Klinický obraz 33
2.4 Zobrazovací metody. 41
2.5 Škály. 44
2.6 Přednemocniční péče 46
2.7 In-door management 47
2.8 Prevence recidivy ICH a post-ICH péče. 74

3 Poruchy vědomí a traumatická poranění mozku. 83
(Iva Kalusková, Jana Horáková, Marcela Káňová, Matej Halaj, Tomáš Krčík)
3.1 Epidemiologie 83
3.2 Poruchy vědomí 83
3.3 Traumatické poranění mozku 93
3.4 Poranění hlavy a mozku z pohledu neurochirurga. 99

4 Akutní polyradikuloneuritida a myasthenia gravis 113
(Petr Hon, Iva Fiedorová)
4.1 Akutní polyradikuloneuritida – Guillainův–Barrého syndrom 113
4.2 Myasthenia gravis 128

5 Status epilepticus dospělých 149
(Jana Slonková)
5.1 Definice 149
5.2 Hodnocení SE – čtyři osy 150
5.3 Vstupní diagnosticko-terapeutický algoritmus 152
5.4 Farmakoterapie rozvinutého (zejména generalizovaného tonicko-klonického) SE dospělých 153
5.5 Autoimunitní SE 159
5.6 SE v obrazech EEG a MR 160
5.7 Neepileptické záchvaty 174

6 Neuroinfekce 177
(Luděk Rožnovský, Lenka Petroušová)
6.1 Epidemiologie v ČR 177
6.2 Klinický obraz 180
6.3 Diagnostika bedside – klinické vyšetření 182
6.4 Diagnostika – paraklinická vyšetření 184
6.5 Specifická terapie na JIP 189
6.6 Podpůrná terapie na JIP 192
6.7 Mezioborová spolupráce 195

7 Výživa v neurointenzivní péči 199
(Marcela Káňová, Martina Krajdlová)
7.1 Malnutrice u neurologických pacientů 199
7.2 Příčiny malnutrice 199
7.3 Orofaryngeální dysfagie 200
7.4 Nutriční vyšetření a screening malnutrice u neurologických pacientů 204
7.5 Výživa neurologických pacientů 210
7.6 Specifika výživy jednotlivých neurologických onemocnění . 212
7.7 Neuronutrice 215

8 Psychofarmakoterapie u neklidného pacienta na JIP 219
(Martin Hýža, Petr Šilhán)
8.1 Neklid u sekundárních psychických poruch vyvolaných somatickým onemocněním (tzv. „organických“) 219
8.2 Neklid v důsledku užívání psychoaktivních látek 221
8.3 Neklid jako projev duševní poruchy v užším smyslu 223
8.4 Nežádoucí účinky psychofarmak 225
8.5 Přehled a specifika psychofarmak užívaných v terapii neklidu 226
8.6 Zásady přístupu k neklidnému pacientovi 230
8.7 Omezovací prostředky 230

9 Terapeutické aferézy v neurointenzivní péči 233
(Šárka Blahutová, Radomíra Hrdličková, Zuzana Čermáková)
9.1 Definice 233
9.2 Terapeutické aferézy v ČR 233
9.3 Indikace a základní typy terapeutických aferéz 233
9.4 Indikace dle platných doporučených postupů 238
9.5 Účinek a efektivita 240
9.6 Přístrojové vybavení terapeutických aferéz 242
9.7 TA u vybraných neurologických diagnóz dle ASFA doporučených postupů z roku 2023 244
9.8 Komplikace a nežádoucí účinky 248

Seznam zkratek 255
Souhrn 267
Summary 269
Rejstřík 271

Předmluva

Vážení čtenáři,
po celou dobu své praxe jsem přesvědčený o tom, že o výsledném klinickém stavu pacientů s akutním neurologickým onemocněním rozhoduje zejména kvalita péče na neurologické jednotce intenzivní péče (JIP). Vzhledem ke skutečnosti, že se jedná o péči v režimu 24/7, musí mít každá neurologie s neurologickou JIP dostatečný počet erudovaných neurologů s tímto zaměřením. Tato kniha může posloužit jako užitečný, praktický a přehledný manuál, jak co nejlépe zvládat neurointenzivní péči.

Příručka Neurointenzivní péče v kostce je věnována nejčastějším akutním neurologickým diagnózám, se kterými se mohou setkat lékaři různých odborností urgentního příjmu a intenzivní medicíny. Kniha je koncipována jako stručné a názorné vodítko v diferenciálnědiagnostickém a terapeutickém procesu u vybraných akutních neurologických diagnóz. Má devět kapitol a jejím cílem je usnadnit čtenářům orientaci v akutní a subakutní péči o tyto pacienty včetně mutlidisciplinárního přístupu k těmto pacientům. Struktura kapitol umožňuje velmi rychlou orientaci v problematice traumatických poškození mozku, cévních mozkových příhod, akutních neuromuskulárních chorob, neuroinfekcí, akutních epileptických stavů a jejich komplikací.

Kniha je doplněna řadou názorných obrázků a schémat, které mají jediný cíl, a sice zefektivnit diagnostiku a péči o neurologické akutní pacienty s přihlédnutím k aktuálním doporučeným postupům. Další kapitoly jsou věnovány terapeutickým aferézám v neurointenzivní péči (opět u vybraných neurologických diagnóz), psychofarmakoterapii neklidného pacienta a specifikům moderní neurorehabilitace na neurologické JIP.

Kniha má výborného editora z akademické oblasti, který sestavil tým kvalitních a zkušených lékařů, v dobrém slova smyslu „praktiků“ v oblasti intenzivní medicíny. Publikace je také vhodná pro lékaře intenzivisty jiných oborů, než je neurologie – interní medicína, ARO, neurochirurgie, infekční lékařství aj. Určitě ji ocení i lékaři připravující se k atestaci v oboru neurologie.

Kniha má velmi dobrou strukturu, členění kapitol, stručnost, názornost, propojení s nejaktuálnějšími poznatky a praktický kapesní formát.

Přeji, aby se vám Neurointenzivní péče v kostce dobře četla, a věřím, že pro vás bude praktickým pomocníkem při zvládání akutních neurologických stavů.

prof. MUDr. Michal Bar, Ph.D.
(přednosta Neurologické kliniky
Lékařské fakulty Ostravské univerzity
a Fakultní nemocnice Ostrava)

1 Ischemické cévní mozkové příhody

Linda Machová, Ondřej Volný, Tomáš Krčík, Petra Cimflová, Šárka Baníková, Iva Fiedorová

1.1 Epidemiologie CMP

Cévní mozkové příhody (CMP) zaujímají celosvětově **2. místo v příčinách úmrtí** a **3. místo v rámci příčin trvalých následků** (disability) a úmrtí. V roce 2019 dosáhly CMP celosvětové incidence 12,2 milionů, prevalence 101 milionů a počet úmrtí byl 6,6 milionů. V České republice (ČR) je udávána incidence CMP 241 případů / 100 000 obyvatel / rok, což je cca 24 100 pacientů ročně. Díky vysoce organizované péči, systému iktových center a aktivitám Cerebrovaskulární sekce České neurologické společnosti se v ČR podařilo v posledních dvou dekádách snížit mortalitu a následky CMP o 72 % (údaje z OECD Indicators 2021).

V regionu střední Evropy patří mezi **pět hlavních ovlivnitelných rizikových faktorů CMP**: arteriální hypertenze, vysoký BMI, prediabetes/diabetes, kouření a dieta s vysokým obsahem soli – **všechny tyto rizikové faktory jsou modifikovatelné a preventabilní** (GBD 2019 Stroke Collaborators, Lancet 2021).

Ischemické CMP (iCMP) v přední mozkové cirkulaci reprezentují přibližně 80 % ischemických CMP, zatímco ischemické CMP v zadní mozkové cirkulaci představují zbývajících 20 %.

1.2 Stručný klinický obraz

Následující podkapitola přináší přehledné informace o symptomatologii CMP dle jednotlivých povodí a vybraných arteriálních teritorií (obr. 1.1). Důraz je kladen na informace, které by si měl osvojit každý lékař a zdravotník, který se v rámci své praxe může setkat s pacientem s akutní CMP.

Poznámka: V letech 1990 až 2019 byl celosvětově pozorován 17% pokles věkově vázané incidence, 6% pokles věkově vázané prevalence a 36% pokles věkově vázané mortality. Nicméně ve věkové skupině < 70 let došlo k 15% nárůstu incidence a 22% nárůstu prevalence. V poslední dekádě je však pozorován trend poklesu věkově-standardizované incidence, úmrtí a DALYs (disability-adjusted life years) (GBS 2019 Stroke Collaborators, Lancet 2021).

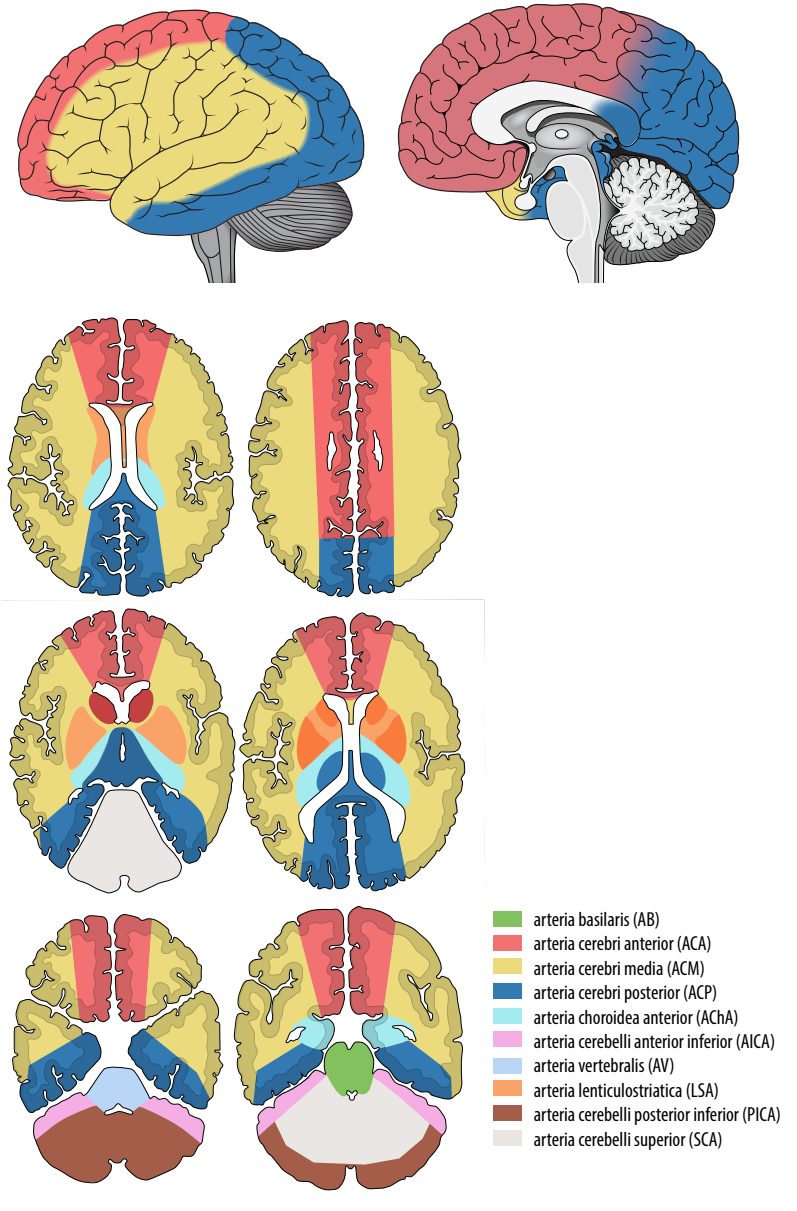

Obr. 1.1 Povodí mozkových tepen
(podle D'Souza, 2008 & Smithuis, 2008 překreslil Jiří Hlaváček)

1.2.1 Klinické projevy při uzávěrech v přední mozkové cirkulaci

a) **Přední mozková tepna (arteria cerebri anterior, ACA):** hemiparéza většinou s výraznějším oslabením dolní končetiny (to je dáno somatotopickým uspořádáním motorického kortexu – ACA zásobuje kortikální oblast pro dolní končetinu na mediální ploše *gyrus precentralis*), event. příznaky frontálního syndromu (apatie, abulie, pokles motivace).

b) **Střední mozková tepna (arteria cerebri media, ACM):** tíže neurologického deficitu se liší mimo jiné v závislosti na lokalizaci uzávěru tepny (kmen tepny – **M1** segment, nebo její dílčí větve – **M2/M3**); na straně uzávěru, tzn. „dominantní" hemisféra s řečovými centry (u 90 % populace levá) versus „nedominantní" hemisféra:
   1. **syndrom dominantní hemisféry** (kompletní – při okluzi levé terminální ACI a nebo M1 segmentu ACM) zahrnuje pokles koutku vpravo, pravostrannou hemiparézu těžkého stupně až hemiplegii, pravostrannou hemihypestezii, deviaci bulbů doleva a poruchu řeči charakteru smíšené až globální afázie a obvykle i poruchu zorného pole, tzv. pravostrannou homonymní hemianopsii (pacient nevidí předměty v pravé polovině zorného pole obou očí);
   2. **syndrom nedominantní hemisféry** (kompletní – při okluzi pravé terminální ACI anebo M1 segmentu ACM) zahrnuje pokles koutku vlevo, levostrannou hemiparézu těžkého stupně až hemiplegii, neglect syndrom (syndrom opomíjení), levostranou hemihypestezii, deviaci bulbů doprava a obvykle i poruchu zorného pole, tzv. levostrannou homonymní hemianopsii.

1.2.2 Klinické projevy při uzávěrech v zadní cirkulaci

a) **Vertebrální tepny a bazilární tepna**
   Klinické projevy iCMP ve vertebrobazilární cirkulaci jsou velmi různorodé – mj. závisí na lokalizaci uzávěru, etiologii vzniku uzávěru (embolus versus trombus *in situ*, kompletní versus parciální uzávěr apod.) a kolaterální cirkulaci. Klinická symptomatologie zahrnuje kombinace následujících příznaků:
   1. **poruchy vědomí (většinou kvantitativní),**
   2. **motorické příznaky:** kvadruparéza/plegie či tzv. alternující syndromy (ipsilaterální postižení hlavových nervů – dle lokalizace postižení n. III, n. VII, n. XII v kombinaci s kontralaterální hemiparézou/plegií),

3. **somatosenzorické příznaky** (dle rozsahu a závažnosti postižení): hypestezie/anestezie v kvadrudistribuci, hemihypestezie/anestezie, popř. fokální hypestezie/anestezie (např. oblast předloktí),
4. **okohybné poruchy:**
   – diplopie (dvojité vidění),
   – náhle vzniklý strabismus,
   – paréza očních pohybů a mimovolní oční pohyby, např. internukleární oftalmoplegie, tedy neschopnost postiženého oka provést addukci (pohyb dovnitř směrem k nosu), na druhém oku jsou přítomny rychlé a nekontrolované pohyby (nystagmus); „skew deviation" (šikmá deviace bulbů),
5. **bulbární příznaky:** dysfagie (porucha polykání), dysartrie až anartrie (porucha/neschopnost artikulace), dysfonie (porucha fonace),
6. **mozečkové příznaky:** ataxie (porucha koordinace pohybů končetin), nystagmus (mimovolní oční pohyby), náhle vzniklý centrální vestibulární syndrom,
7. **příznaky z léze sympatiku:** Hornerův syndrom (ptóza víčka, zúžení zornice – mióza, enoftalmus – příznak „zapadnutí" oka do očnice),
8. **příznaky z poškození thalamu (povodí a. cerebri posterior):** náhle vzniklá zmatenost, náhle vzniklé poruchy paměti,
9. **výpadky zorného pole:** homonymní hemianopsie,
10. **další příznaky z postižení mozkového kmene:** decerebrační postura, convulsion-like epizody.

b) Mozečkové tepny

Ikty v povodích mozečkových tepen se častěji prezentují méně specifickými příznaky (vertigo, nauzea se zvracením nebo bez něj, bolesti hlavy v oblasti zátylku). Klinická manifestace závisí na lokalizaci okluze, protože mimo mozeček se tyto tepny podílejí i na cévním zásobení částí mozkového kmene:

1. **SCA (arteria cerebelli superior) syndrom** zahrnuje v závislosti na lokalizaci okluze, pokud je proximální, tak ipsilaterální mozečkovou symptomatiku (dysartrie, ataxie, nystagmus) + Hornerův syndrom a snížení citlivosti na kontralaterální polovině těla, v případě periferní ipsilaterální mozečkovou symptomatiku (dysartrie, ataxie, nystagmus)
2. **AICA (arteria cerebelli anterior inferior) syndrom** zahrnuje centrální vestibulární syndrom (nauzea, vertigo, dysharmonický

nystagmus), ipsilaterální ataxii, ipsilaterální ztrátu sluchu, hypestezii poloviny tváře a druhostranné narušení čití tepla a bolesti.

3. **PICA (arteria cerebelli posterior inferior) syndrom** je **nejčastější z mozečkových syndromů při iCMP** – ve srovnání s výše uvedenými syndromy se častěji objevují bolesti hlavy (oblast zátylku a krku); zatímco vestibulární syndrom (vertigo, nauzea, nystagmus), ipsilaterální ataxie se vyskytují méně často. Až ve 30 % případů je klinicky vyjádřen i tzv. **laterální oblongátový (Wallenbergův) syndrom**: ipsilaterální Hornerův syndrom (většinou inkompletní, nápadná bývá anizokorie zornic), hypestezie v obličeji pro všechny modality (dotek, teplo, chlad a bolest), kontralaterálně hypestezie od krku dolů pro čití tepla a bolesti, vestibulární syndrom (vertigo, nauzea, nystagmus), porucha polykání s rizikem aspirace, dysartrie (porucha artikulace) a dysfonie (porucha tvorby hlasu).

1.3 Škály pro rychlou diagnostiku CMP (přednemocniční a bedside)

Pro rychlé rozpoznání náhle vzniklých **fokálních neurologických příznaků** suspektních pro CMP a závažnosti neurologického deficitu byly vyvinuty a validovány **jednoduché (screeningové) škály**, které lze použít v přednemocniční péči i v ambulancích či na lůžkových odděleních. Cílem je **rychlá diagnostika** akutně vzniklého neurologického deficitu, následovaná provedením urgentního neurozobrazení mozku (viz níže) a kontaktováním neurologa.

Přední mozková cirkulace

Nejpoužívanější škála pro rozpoznání příznaků z povodí ACI a ACM je **FAST test**. Jedná se o akronym vytvořený z nejfrekventnějších příznaků hemisferálních CMP: F – face – asymetrie tváře (pokles koutku), A – arm – oslabení (pokles) paže, S – speech – porucha řeči (setřelá či nesrozumitelná řeč), T – time – čas – volej 155 anebo neurologa (Harbison, 2023).

Zadní mozková cirkulace

Modifikací FAST testu vznikl **BE FAST test** (obr. 1.2), pomocí kterého je možné odhalit i příznaky typické pro CMP ve vertebrobazilární

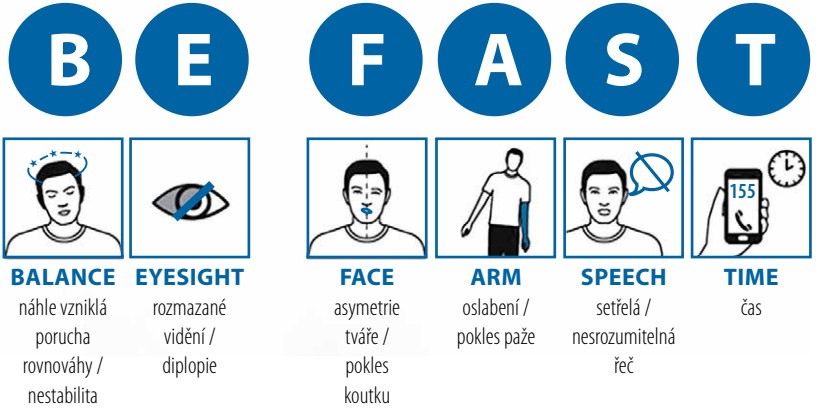

Obr. 1.2 Screeningové škály pro diagnostiku CMP (přednemocniční i bedside)
(upraveno podle North Memorial Health)

cirkulaci: B – balance – náhle vzniklá porucha rovnováhy / nestabilita / porucha koordinace, E – eyes – rozmazané vidění / diplopie. Test je doporučeno použít při diferenciální diagnostice náhle vzniklého vertiga, subjektivního pocitu nestability, náhle vzniklé poruchy vidění, dysartrie (setření řeči) či okohybných poruch pacientem subjektivně vnímaných jako rozmazané nebo dvojité vidění či pohybující se obraz (Aroor, 2017).

Škály pro screening uzávěrů velké mozkové tepny v přední cirkulaci

Identifikace pacientů s těžkým neurologickým deficitem, u kterých předpokládáme uzávěr velké tepny (LVO, large vessel occlusion), je významná v přednemocniční péči, neboť ovlivňuje triáž a směřování pacienta. Pacienti s LVO jsou potenciálními kandidáty **endovaskulární léčby** (EVT), která je v ČR poskytována téměř výhradně Centry vysoce specializované cerebrovaskulární péče (dříve Komplexní cerebrovaskulární centra, KCC).

V českém prostředí byla validována škála **FAST plus test**, jejíž příznaky jsou shodné s FAST testem, avšak hodnotí i závažnost oslabení dolní končetiny a taktéž závažnost motorického deficitu (hemiparéza nebo hemiplegie). Při LVO dochází k postižení rozsáhlejší části mozkové hemisféry s rezultujícím závažnějším neurologickým deficitem. FAST plus test je pozitivní v případě nálezu těžké hemiparézy (zachován alespoň pohyb končetiny po podložce) až hemiplegie (bez pohybu končetin) (Václavík, 2018). Další škálou je **RACE** (Rapid Arterial oCclusion Evaluation scale for stroke), která navíc hodnotí i **deviaci bulbů** (stočení bulbů a hlavy na

stranu ischemického ložiska), která je charakteristickým příznakem postižení tzv. frontálního okohybného pole a představuje další příznak svědčící pro pravděpodobné LVO (Pérez de la Ossa, 2014). Tabulka 1.1 sumarizuje jednotlivé položky hodnocené v rámci FAST plus a RACE.

Zlatým standardem objektivního zhodnocení závažnosti CMP je standardizovaná neurologická škála **NIHSS** (National Institutes of Health Stroke Scale). Při hodnocení je nutné dodržovat **čtyři základní principy**, tj. vždy posuzujeme první odpověď, nikdy pacientovi nepomáháme ani neradíme, některé položky hodnotíme, jen pokud jsou přítomny, a hodnotíme pouze to, co pacient v danou chvíli dokáže, ne to, co si myslíme, že by mohl dokázat. Pokud je vyšetření provedeno správně, má vysokou reprodukovatelnost. Výsledná **hodnota NIHSS koreluje s tíží neurologického deficitu, objemem ischemie** a v iniciálních 6 hodinách od vzniku příznaků je také prediktorem výsledného klinického stavu pacienta (tzv. outcome vyjádřený 3měsíční modifikovanou Rankinovou škálou [mRS]).

Tab. 1.1 Škály pro screening uzávěru velké mozkové tepny (přednemocniční péče či bedside)

Škály pro screening uzávěru velké mozkové tepny		
Škála	**FAST plus**	**RACE**
Deviace bulbů	–	x (0–1)
Faciální paréza	x (0–1)	x (0–2)
Paréza horní končetiny	těžká hemiparéza/hemiplegie (0–1)	x (0–2)
Paréza dolní končetiny		x (0–2)
Porucha řeči	x (0–1)	x (0–2)*
Celkové skóre	0–3	0–9

* agnózie

1.4 Diagnostika CMP – neurozobrazení

1.4.1 Multimodální CT mozku

Základem diagnostiky CMP (ischemické i hemoragické) je provedení nativního CT mozku a CT angiografie. V rámci indikace rekanalizační léčby **nativní CT** vyloučí intrakraniální krvácení či jinou patologii (např. ložiskové změny nádorové či zánětlivé etiologie), ozřejmí rozsah a lokalizaci ischemických změn (v přední mozkové cirkulaci jsou

hodnoceny a kvantifikovány pomocí 10bodového skóre **ASPECT**, v zadní mozkové cirkulaci pomocí 10bodového skóre **pc-ASPECTS**). Znalost rozsahu časných ischemických změn je důležitým parametrem v rámci rozhodování o rekanalizační léčbě iCMP. Trénink hodnocení těchto skóre je dostupný na http://aspectsinstroke.com/casepacs/aspects-in-acute-stroke. V posledních letech do diagnostiky iCMP pronikají i pokročilé nástroje, které hodnotí rozsah časných ischemických změn automaticky a v reálném čase (např. nástroj **e-Stroke** od společnosti Brainomix, **RAPID-AI ASPECTS** apod.), tyto nástroje je možné propojit se systémy PACS.

CT angiografie (CTA) je zobrazovací metodou volby kontrastního zobrazení **mozkových cév**. V rámci diagnostiky iCMP vždy indikujeme (pokud není absolutní kontraindikace CTA jako takové) CTA od **oblouku aorty až po vertex**. CTA představuje dostatečně senzitivní a specifickou metodu pro odhalení uzávěrů mozkových tepen (lokalizace, délka, permeabilita trombu), stenóz přívodných mozkových tepen (především stenóz extrakraniální ACI a intrakraniálních stenóz a. basilaris a ACM) a rovněž umožňuje kvantifikaci stavu mozkové kolaterální cirkulace. Podobně jako u nativního CT i v rámci analýzy CTA jsou dostupné nástroje umělé inteligence, které automaticky detekují uzávěr velké mozkové tepny v přední mozkové cirkulaci a stav kolaterální cirkulace (např. pomocí tzv. **kolaterálního skóre – CS** nebo barevné procentuální škály). Zobrazení extrakraniálního řečiště umožňuje nejen posouzení aterosklerotických změn ACI, ale také plánování intervenčního výkonu v rámci akutní léčby (morfologie oblouku aorty, odstupy hlavních tepen z aortálního oblouku apod.).

CT perfuze (CTP) představuje zobrazovací modalitu, která umožňuje kvantifikovat průtok krve mozkem a další parametry, pomocí kterých lze odhalit změny odpovídající mozkové ischemii. V přední mozkové cirkulaci umožňuje kvantifikovat objem jádra ischemie (core) a ischemického polostínu (penumbry). Její klinický význam je především v rámci predikce klinického zlepšení pacientů s CMP po intervenčním výkonu. Dle platných doporučení Cerebrovaskulární sekce ČLS JEP mohou být pacienti indikováni k endovaskulární léčbě na základě výsledku CTP i v **prodlouženém časovém okně** (tzv. paradigma „imaging is brain“). V klinické praxi jsou dostupné automatické software (např. Brainomix, RAPID), které s dostatečnou přesností a bez časových prodlev kvantifikují objem jádra a penumbry a jejich poměr, tzv. **mismatch**.

Průkaz viabilní tkáně (penumbra alespoň 10 ml) a **mismatch > 1,2** jsou důležitými parametry při rozhodování o provedení systémové trombolýzy **v časovém okně od 4,5 do 9 hod.** od vzniku iktu anebo u pacientů s nejasnou dobou vzniku či těch, kteří se s příznaky CMP probudili (tab. 1.2). Podobně je to i v rámci indikace **mechanické rekanalizace za hranicí „standardního" okna do 6 hod. od rozvoje příznaků**. Průkaz viabilní tkáně (penumbra alespoň 15 ml) a **mismatch > 1,8** jsou důležitými parametry při rozhodování o provedení mechanické trombektomie **v časovém okně od 6 do 24 hod.** od vzniku iktu anebo u pacientů s nejasnou dobou vzniku či těch, kteří se s příznaky CMP probudili. Nicméně v brzké době lze očekávat, že na základě pozitivních výsledků klinických studií u pacientů s LVO a nízkým ASPECT skóre 0 až 5 léčených endovaskulárně (tzv. large core trials a MR-CLEAN LATE) dojde k **update doporučených postupů (ESO-ESMINT guidelines)** (obr. 1.3).

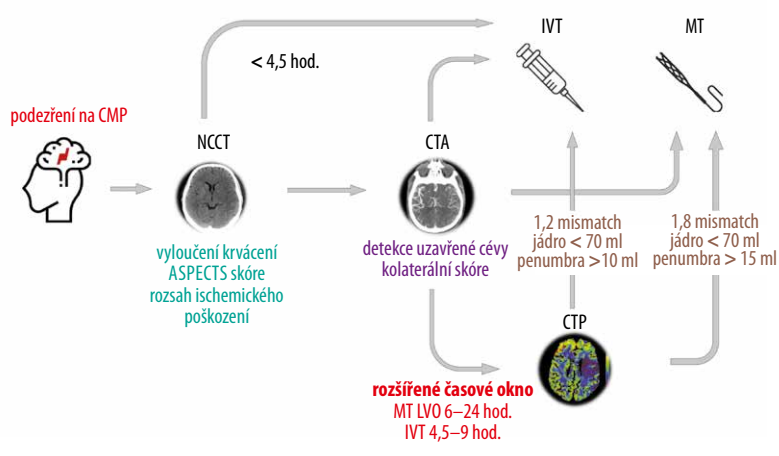

Obr. 1.3 Workflow u pacienta s akutní iCMP

ASPECTS – Alberta Stroke Program Early CT Score, CMP – cévní mozková příhoda, CTA – CT angiografie, CTP – CT perfuze, IVT – intravenózní trombolýza, LVO – uzávěr velké tepny, MT – mechanická trombektomie/rekanalizace, NCCT – nekontrastní CT

1.4.2 Akutní MR mozku – stroke protokol

Za indikaci pacienta k MR zodpovídá indikující ošetřující lékař (neurolog) a ten je zodpovědný i za zajištění převodu elektronických implantátů do MR módu před vyšetřením (viz www.mrisafety.com).

Stroke MR protokol

Protokoly MR se u většiny naléhavých případů provádí pomocí 20kanálové cívky s použitím standardních protokolů, jak je nastaveno pro ambulantní pacienty. Využití MR v akutní neurologické péči může představovat určité prodlení kvůli nutnosti polohování pacienta, plánování vyšetření a době akvizice. Proto je zásadní optimalizovat MR protokoly pro pacienty s CMP. Technologický vývoj nabízí využití rychlých MR sekvencí k celkovému zkrácení doby akvizice. Volba sekvencí, stejně jako volba tloušťky řezů (např. 5mm řezy namísto 3mm), nebo i některého ze způsobů perfuzního vyšetření mozku a angiografie, by v akutní fázi měla představovat rovnováhu mezi kvalitou obrazu, rozlišením a trváním sekvencí (Althaus, 2021; Kuoy, 2022).

Základní sekvence MR stroke protokolu

DWI (diffusion-weighted imaging)

Difuzně vážený obraz (DWI) je na základě měření volného pohybu vody citlivý k detekci **cytotoxického edému** (omezení volného pohybu vody). Tyto změny je možné detekovat v řádu několika minut až desítek minut od vzniku iCMP. Cytotoxický edém se v DWI projeví vysokým signálem (svítí), na vygenerované ADC (kvocient zjevné difuze) mapě jsou tyto změny naopak hyposignální (tzn. černé).

FLAIR (fluid attenuated inversion recovery)

Technika je založena na T2 váženém obraze s **potlačením signálu volné vody** (likvoru). Takto dojde ke **zvýraznění vázané vody/edému**, který se projeví vysokým signálem. Zobrazení edému postižené oblasti je možná v řádu několika hodin (cca 3–6 hod.) od vzniku iCMP.

DWI-FLAIR mismatch

O tzv. DWI-FLAIR mismatch mluvíme v případě, kdy jsou patrné ischemické (hypersignální) změny v DWI obraze, ale žádné nebo jen velmi diskrétní změny ve FLAIR obraze v odpovídající oblasti. **DWI-FLAIR mismatch je relevantní zejména u iCMP s neznámým začátkem a u tzv. „wake-up stroke“** (vznik iCMP během spánku s přítomnou symptomatikou po probuzení). V případě přítomnosti DWI-FLAIR mismatch lze předpokládat, že iCMP nastala před několika hodinami a tito pacienti mohou profitovat z rekanalizační terapie. Pokud mezi sekvencemi nejsou žádné rozdíly (změny jsou patrné v DWI i FLAIR obraze), iktus vznikl v řádu několika hodin – a riziko (např. v podobě

Vážení čtenáři, právě jste dočetli ukázku z knihy Neurointenzivní péče v kostce.
Pokud se Vám ukázka líbila, na našem webu si můžete zakoupit celou knihu.